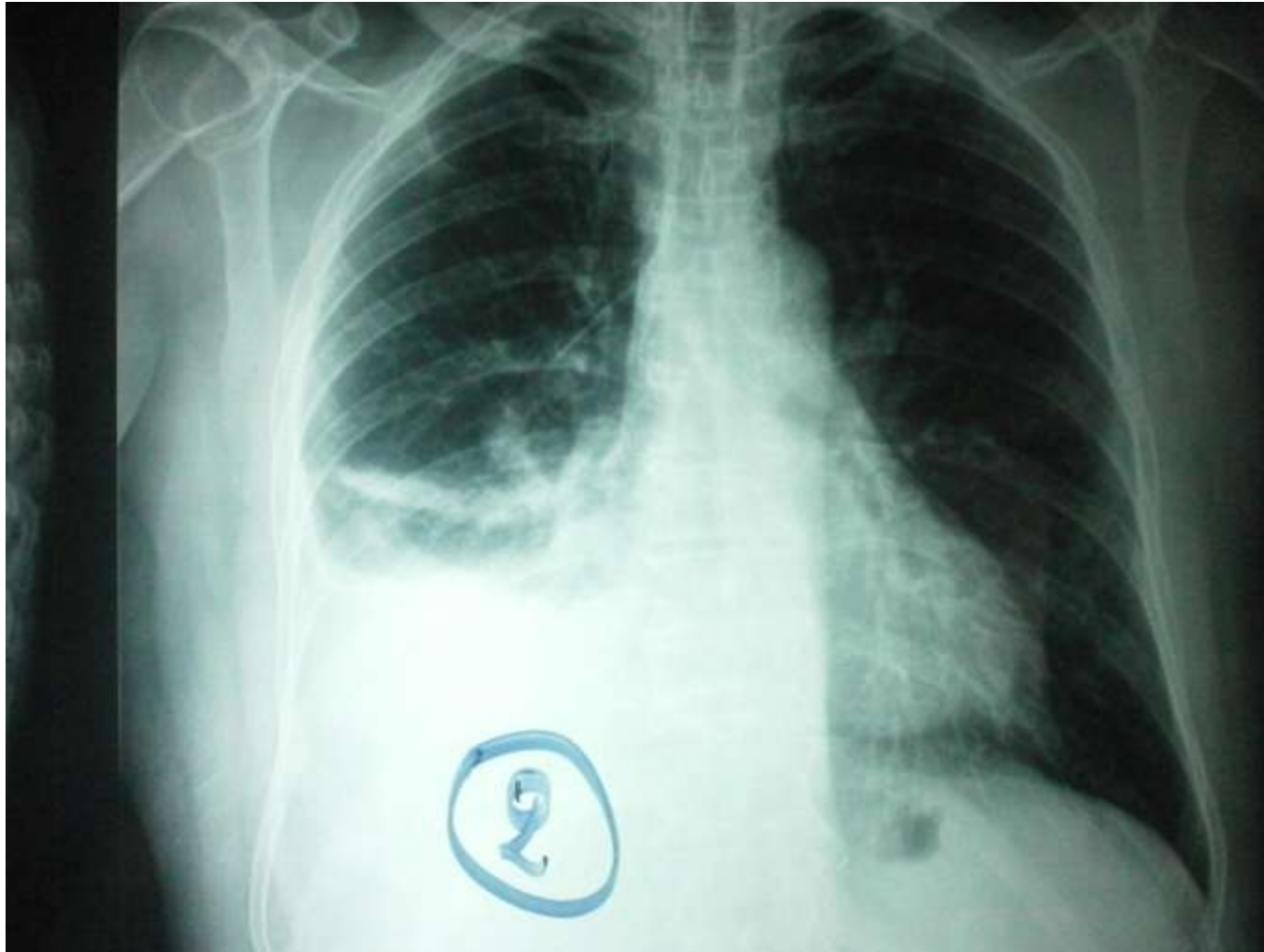
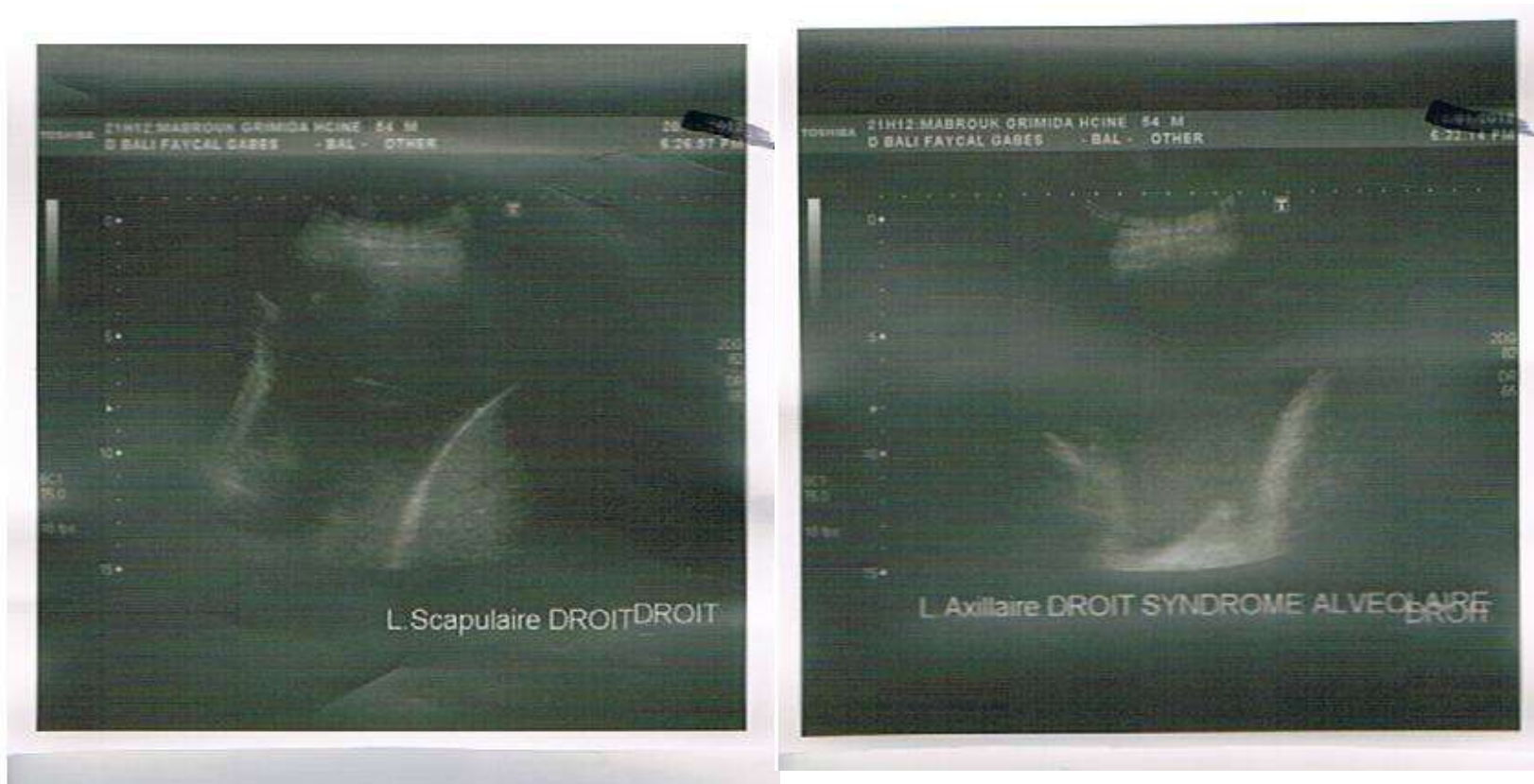


HCINE M ..57ANS M'A CONSULTATEE LE 19/01/2012

Depuis 15 jours douleur hemithoracique droite irradiant a l'épaule droite



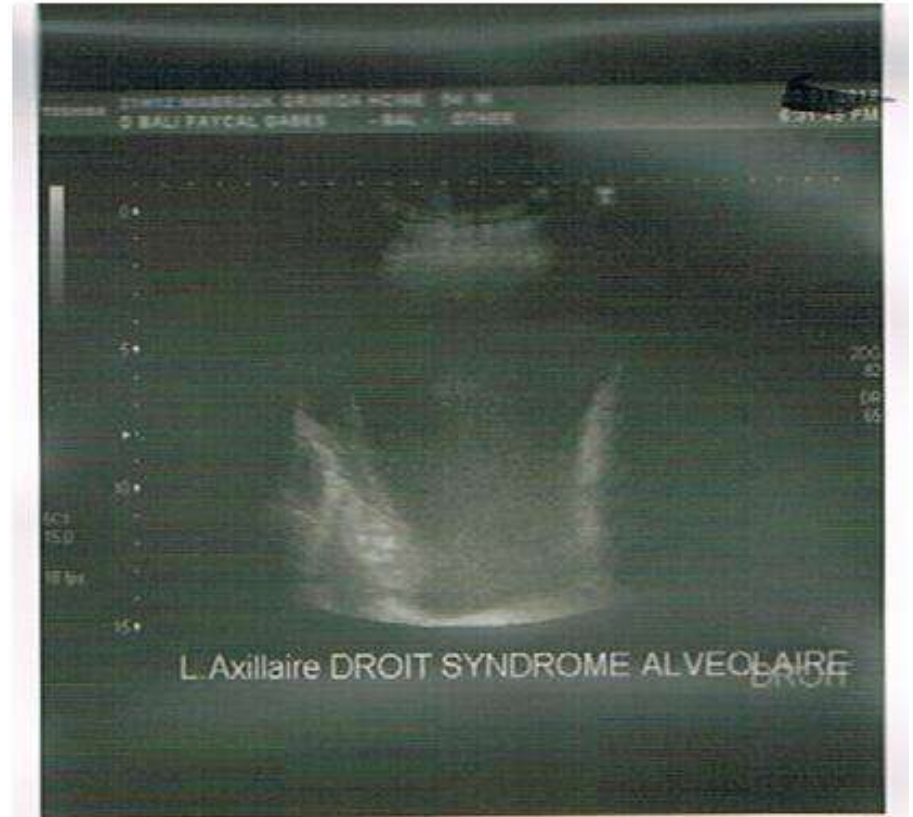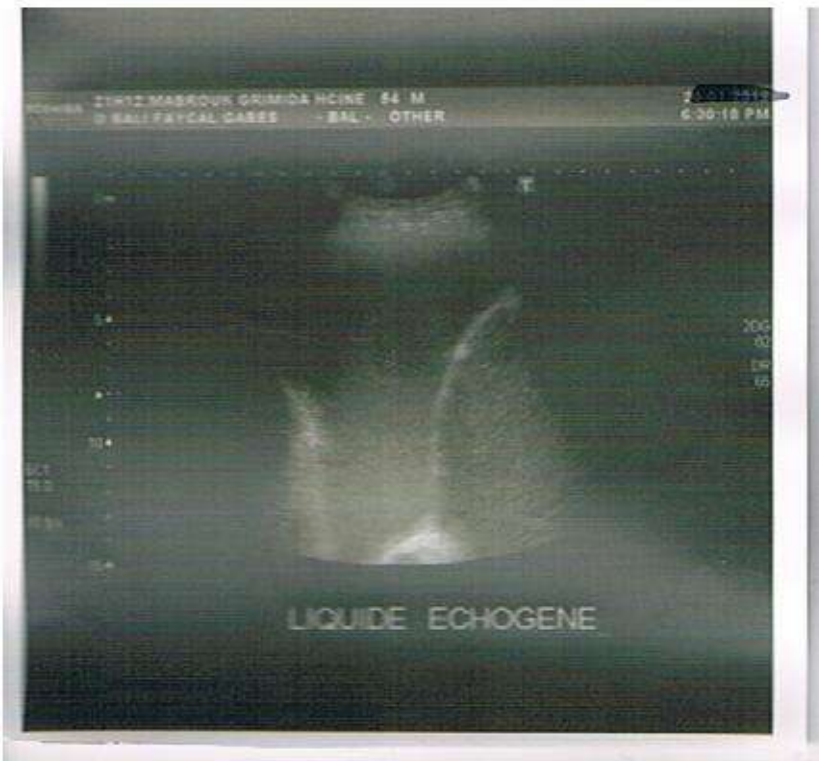ULTRASONOGRAPHIE THORACIQUE DROITE



Il existe aux niveaux de la ligne scapulaire une pleurésie de grande abondance
La collection est hétérogène avec variabilité de l'intensité des échos qui ont
une répartition irrégulière (échogénicité déclinée). présence d'amas
Poumon sous jacent est comprimée et le siège d'un syndrome alvéolaire-

Il existe une pachypleurite D'aspect mamelonnée et irrégulier

Il existe un syndrome alvéolaire avec: Bronchogramme aérien limite profonde irrégulière en marche d'escalier



Conclusion :

Pleurésie droite hétérogène ave pachyleurite irrégulière et syndrome alvéolaire

Biopsie pleurale: ADENOCARCINOME

Scanner thoracique :

_ EPANCHEMENT pleural droit de grande abondance avec atélectasie du lobe inferieur.

_ Nodule de 3 cm, mal limité du lobe moyen avec infiltrat périphérique, associé à des adénopathies de petites tailles latéro trachéales et de la loge de Baret

